Этапы развития вспомогательного кровообращения в РНЦХ имени академика Б.В. Петровского

Локшин Л.С., Заболотский В.И., Кириллов М.В., Юдичев И.И., Панов А.В.

Москва, Россия.

XI съезд РОСЭКТ

Калининград

12-14 октября 2018 года

Этап сбора информации и работы в эксперименте

- С 1975 года в центре проводились эксперименты на собаках по созданию острой сердечной и дыхательной недостаточности и ее лечению с помощью аппарата вспомогательного кровообращения и дыхания. Модель острой сердечной недостаточности создавалась поэтапным лигированием ПМЖА на фоне лидокаиновой инфузии, чтобы предотвратить фибрилляцию желудочков. Затем подключали роликовый насос по схеме левое предсердие - бедренная артерия. Регистрация всех гемодинамических параметров велась в реальном режиме времени с записью данных на ЭВМ.

Этап сбора информации и работы в эксперименте

- С этого же времени собиралась информация о работах американских и европейских ученых в области вспомогательного кровообращения и дыхания по журнальным статьям. В результате этой кропотливой работы был написан первый в нашей стране обзор по экстракорпоральной мембранной оксигенации и опубликован в журнале **Анестезиология и реаниматология номер 4 за 1977** год. Впереди всех были американские ученые, работавшие в Бостоне, Нью-Йорке, Херши (штат Пенсильвания), Солт-Лейк Сити (штат Юта). В Солт-Лейк Сити эксперименты проводили под руководством профессора Олсона на телятах и козлах, которые стояли в стойле с искусственными сердцами и желудочками по несколько недель. В этой группе работал Джарвик-создатель ИС и Девриз, которому первому в мире FDA позволила пересадить искусственное сердце больному Кларку в ноябре 1982 года.

Вено-венозная ЭКМО

Первая ЭКМО в Центре, была налажена **24 января 1977** года у больного на 10 сутки после удалении 5 колец трахеи по поводу рака и развившейся дыхательной недостаточности в результате несостоятельности анастомоза трахеи. Экстракорпоральный контур состоял из оксигенатора Lande-Edwards, роликового насоса Sarns, трубок 3/8" и двух 6мм канюль, которыми мы канюлировали обе бедренные вены. Эффект был разительный – больной из серого цвета стал розовым. Длительность ЭКМО – 9 часов.

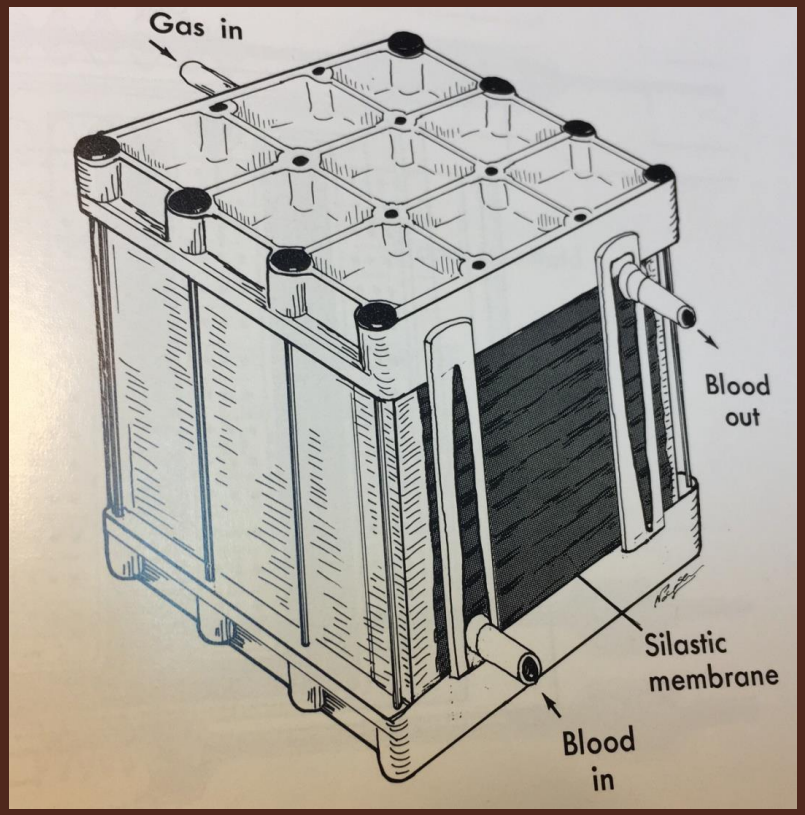

Вено-артериальная ЭКМО

Вторая ЭКМО состоялась **10 февраля 1978** года у больного после повторного АКШ в связи с острой сердечной недостаточностью по вено-артериальной схеме с использованием мембранного оксигенатора Kolobow и роликового насоса Sarns. Длительность – 29 часов.

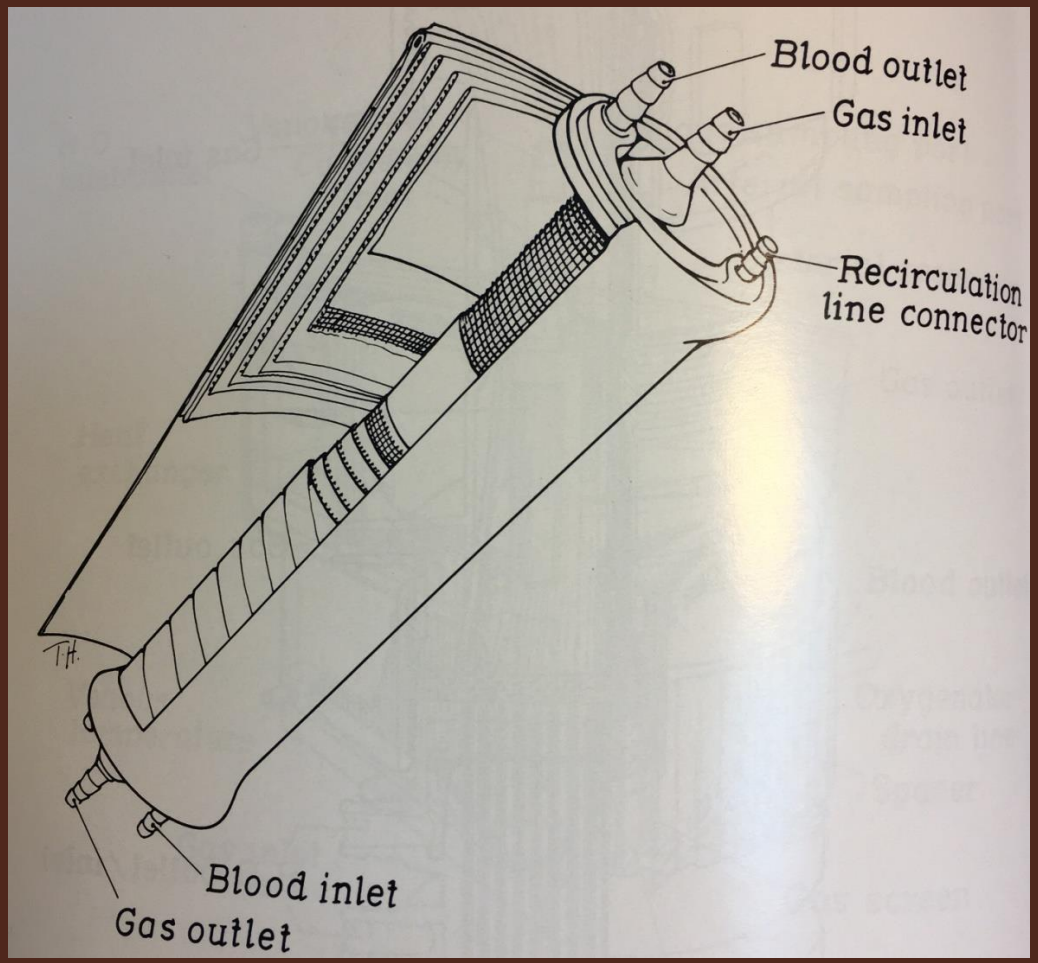

Длительная ЭКМО

За период с 1977 по 2015 годы проведено 12 ЭКМО от 1 до 13 суток.
Средняя продолжительность ЭКМО составила 4 суток.
Использовали истинные мембранные оксигенаторы Kolobow катушечного типа и диффузионные мембранные оксигенаторы фирмы Eurosets

ВВАПО

Кратковременную мембранную оксигенацию от 1 до 6 часов проводили у 238 кардиохирургических больных за период с 1983 по 1991 годы. Летальность составила 38,5%.

Обход левого желудочка

Первое длительное вспомогательное кровообращение (138 часов) в СССР в виде обхода левого желудочка с помощью роликового насоса проведено **11 декабря 1979** года. За период с 1979 по 2006 год в Центре проведено 9 ОЛЖ со средней продолжительностью 5.5 суток

Кратковременный обход левого желудочка

С 1979 по 1987 годы, то есть за 8 лет у 52 кардиохирургических больных из 3195 (1,6%) в ближайшем постперфузионном периоде проводили кратковременный обход левого желудочка в среднем 6 часов.

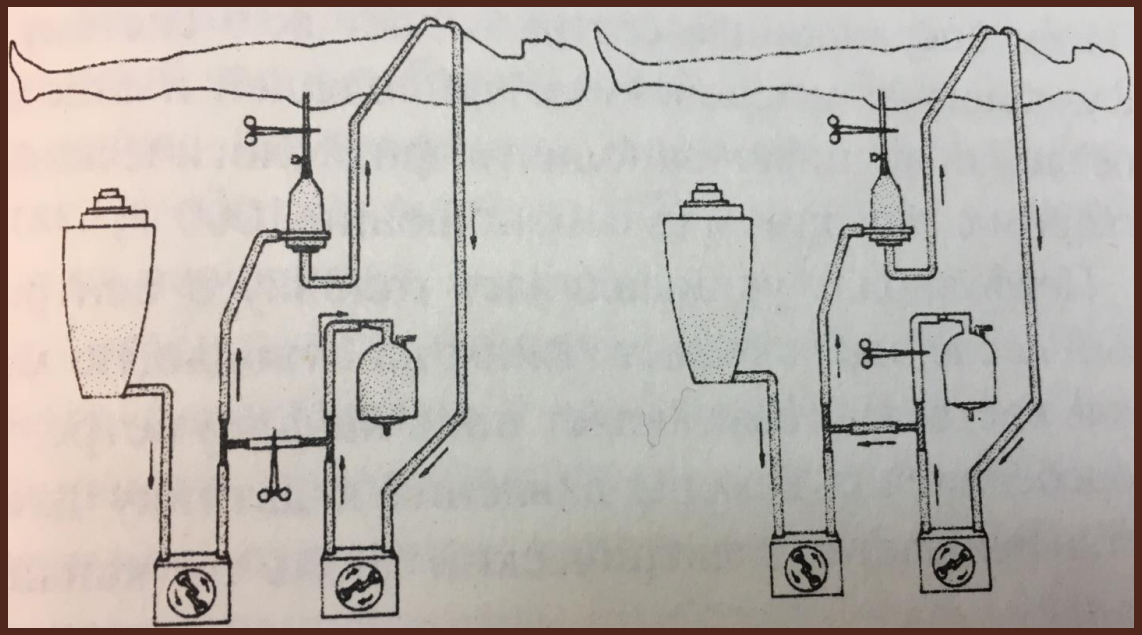

У 25 пациентов удалось восстановить сердечную деятельность (48%), 18 (35%) были выписаны из госпиталя.

Заключение

- За последние годы несмотря на сложный контингент пациентов (сочетанные клапанные пороки с ИБС, или аневризмами аорты различной величины и локализации, старческий возраст), необходимость в применении шунтирующих методов вспомогательного кровообращения и дыхания резко снизилась до 1-2 пациентов в год, что свидетельствует о высоком уровне хирургии, анестезиологии-реаниматологии и перфузиологии.

Благодарю за внимание!